

Direttore de Il Medico Omeopata
 Docente Scuola IRMSO
 gustavo.dominici@omeopatia-roma.it
 www.omeopatia-roma.it



Omeopatia dei miracoli?

Risultati terapeutici sorprendenti

Due casi clinici

Questo lavoro è stato presentato al XXI Congresso FIAMO "La condivisione dei saperi" del 28-30 marzo 2025 in Orvieto. È stato integrato e aggiornato per la pubblicazione.

RIASSUNTO

L'obiettivo della visita omeopatica è individuare la migliore terapia, la più simile al quadro clinico globale del paziente. Ma possiamo veramente prevedere l'evoluzione del caso? La precisione della nostra prescrizione e la capacità di risposta del paziente sono decisamente delle incognite. Realisticamente, non sappiamo cosa accadrà: da "nessuna risposta" a "peggioramento del caso", "miglioramento del caso" o persino "risultati straordinari".

Vengono presentati due casi clinici a prognosi sfavorevole: per la gravità delle patologie e, nel primo, per il gravoso impegno farmacologico. La terapia omeopatica individualizzata permette di ottenere, in breve tempo, risultati ben al di sopra delle attese del terapeuta stesso, di fatto straordinari. Miglioramenti di questo livello non possono essere promessi al paziente che viene in visita, non rappresentano la regola, quanto eccezioni, e sarebbe scorretto suscitare incerte aspettative. Ciò nonostante, i due casi descritti mostrano le enormi potenzialità del metodo omeopatico, quando ben utilizzato.

PAROLE CHIAVE

Prognosi - Incurabilità - Simillimum - Risultati straordinari - Potenzialità del metodo omeopatico

SUMMARY

The goal of the homeopathic consultation is to identify the most appropriate therapy, the one that most closely matches the patient's overall clinical picture. However, can we truly predict the evolution of the case? Both the precision of our prescription and the patient's capacity for response remain significant unknowns. Realistically, we cannot foresee the outcome: it may range from "no response" to "worsening of the condition", "improvement of the condition" or even "extraordinary results".

The Author presents two clinical cases with poor prognoses, due to the severity of the underlying conditions and, in the first case, the heavy pharmacological burden. Individualized homeopathic treatment enabled the achievement of outcomes far exceeding the therapist's initial expectations, reaching genuinely extraordinary results within a short period.

Improvements of this magnitude cannot be promised to patients during consultation, as they are exceptions rather than the rule, and raising uncertain expectations would be ethically inappropriate. Nevertheless, the two cases described illustrate the remarkable potential of the homeopathic method when properly applied.

KEYWORDS

Prognosis - Incurability - Simillimum - Extraordinary results - Potential of the homeopathic method

INTRODUZIONE

L'obiettivo della visita omeopatica è individuare la migliore terapia, la più simile al quadro clinico globale del paziente. Ma possiamo veramente prevedere l'evoluzione del caso? La precisione della nostra prescrizione e la capacità di risposta del paziente sono decisamente delle incognite. Realisticamente, non sappiamo cosa accadrà: da "nessuna risposta" a "peggioramento del caso", "miglioramento del caso" o persino "risultati straordinari".

La Medicina Omeopatica viene spesso presa in considerazione quale ultima possibilità terapeutica. Conseguenza di ciò è trovarsi a visitare pazienti sostanzialmente incurabili, per la storia clinica e per le numerose terapie in atto da lungo tempo. Per la maggior parte di loro si può ottenere un rallentamento dell'evoluzione patologica e la palliazione della sintomatologia, con diminuzione delle loro sofferenze. La qualità di vita del paziente migliora significativamente. Ci sono anche casi in cui i risultati superano di molto le ragionevoli attese, inspiegabilmente e contro ogni prognosi. Vengono presentati due di questi casi.

MATERIALI E METODI

Il metodo terapeutico utilizzato è l'Omeopatia Classica detta anche hahnemaniana o unicista. La visita medica, con esame obiettivo, valutazione dei dati di laboratorio e relative diagnosi, viene completata dalla ricerca della sintomatologia fisica e mentale caratteristica del paziente, non solamente

relativa alle malattie per le quali viene a visita. In casi così complessi questa fase si rivela a volte difficoltosa, per la molteplicità di sintomi, spesso su base iatrogena o, all'opposto, per la scarsità di sintomi.

Il quadro clinico globale, così ottenuto, viene confrontato con il quadro patogenetico-clinico dei rimedi omeopatici conosciuti per individuare quello più simile. Tale rimedio, detto simillimum, costituisce di fatto la terapia e viene prescritto a potenza varia e a diversa frequenza di somministrazione. Per facilitare l'individuazione del rimedio si fa uso del Repertorio omeopatico informatizzato che permette un veloce confronto fra i sintomi del paziente e i numerosi rimedi possibili.

Il primo caso è di un paziente in gravi condizioni, tra le altre: epilessia, miocardiopatia dilatativa, BPCO avanzata, in un soggetto obeso e ancora fumatore. La lista dei farmaci assunti è lunghissima. La condizione scoraggerebbe qualunque terapeuta, eppure la cura omeopatica smentisce e supera nei risultati anche la prognosi più ottimistica.

Il secondo caso è di un paziente estremamente magro e con una fibrosi polmonare avanzata. La terapia omeopatica riesce a liberarlo dalla O₂ terapia e dal farmaco che sta assumendo, donandogli un'esistenza normale a un livello molto superiore al precedente. Anche questo risultato supera di gran lunga la prognosi.

In entrambi i casi si sono scelte potenze CH, ripetute 2 o più volte al giorno, verificando periodicamente i risultati: la scelta della ripetizione per evitare che i numerosi farmaci utilizzati annullassero l'effetto del rimedio; la scelta delle CH per la facile reperibilità e la semplicità di somministrazione; in questo, seguendo l'approccio della scuola indiana nelle gravi patologie. Si evita anche la potentizzazione del rimedio, sempre per semplificare, in genere consigliata per evitare la sperimentazione dello stesso, fenomeno possibile, ma raro. Nella mia esperienza la dinamizzazione ulteriore non riduce la possibilità di sperimentare il rimedio, cioè di assumerne su di sé la sintomatologia facendone la patogenesi. Il fatto che ciò accada dipende principalmente dalla scarsa similitudine del rimedio con la sintomatologia del paziente e da una speciale sensibilità di alcuni pazienti, che risultano essere degli sperimentatori perfetti. E comunque il contatto col paziente e la rilevazione attenta dei risultati sono la guida inequivocabile per modifiche della terapia stessa, sia del rimedio che della potenza.

Dove e quando la situazione lo ha reso possibile, si sono scelte dosi uniche a intervalli regolari, come nell'approccio cosiddetto kentiano, da James Taylor Kent.

CASI CLINICI

Legenda:

In corsivo le parole del paziente o dei familiari.

In maiuscolo i sintomi considerati caratteristici.

CASO N. 1

Uomo di 67 anni

Saltò il primo appuntamento x ricovero urgente per edema polmonare.

Al secondo riuscì a venire.

DIAGNOSI

- Epilessia (post traumatica?)
- Cardiomiopatia dilatativa (grave)
- Ipertensione arteriosa
- Portatore di pacemaker
- BPCO – Insufficienza respiratoria
- Polmoniti ricorrenti
- Eccesso ponderale
- Diabete mellito
- Ipotiroidismo iatrogeno (da Amiodarone)
- Ipertrofia prostatica benigna.

TERAPIE IN ATTO

- Fenobarbital mg 150/die
- Bisoprololo mg 5 x 2/die
- Furosemide mg 25/die
- Canrenone mg 100/die
- Amiodarone mg 200/die
- Apixaban mg 5x2/die
- Ezetimibe + Simvastatina mg 10-20/die
- Pantoprazolo mg 40/die
- Dapagliflozin mg 10/die
- Aclidinio bromuro + Formoterolo fumarato 1 inalazione x 2/die
- Levotiroxina mcg 50 x 3 e 25 x 4
- Tamsulosina mg 0,4/die
- Allopurinolo mg 150/die
- Calcidiolo 10 gtt/die - Omega 3 mg 1000 x 3/die - KCl mg 600 x 3/die.

ESAMI DI LABORATORIO (significativi)

- Glicemia 161
- Hb glicosilata 5,9
- Creatininemia 1,42
- PSA 5,18.

ANAMNESI

- 27 anni: iniziò ad avere crisi epilettiche frequenti. Sembrava fossero iniziate già prima, per un trauma non chiaramente identificato.
- 28 anni: intervento di rimozione di angioma del Broca.
- 38 anni: crisi epilettica grave; stava assumendo meno farmaci.
- Ha fumato x 60 anni. Tuttora fuma 5 sigarette al giorno.
- 1 anno fa: da 100 a 150 mg di Fenobarbital per alterazioni dell'EEG.
- Ha avuto una tromboflebite arto inferiore destro.
- Orchite destra dopo angiografia.

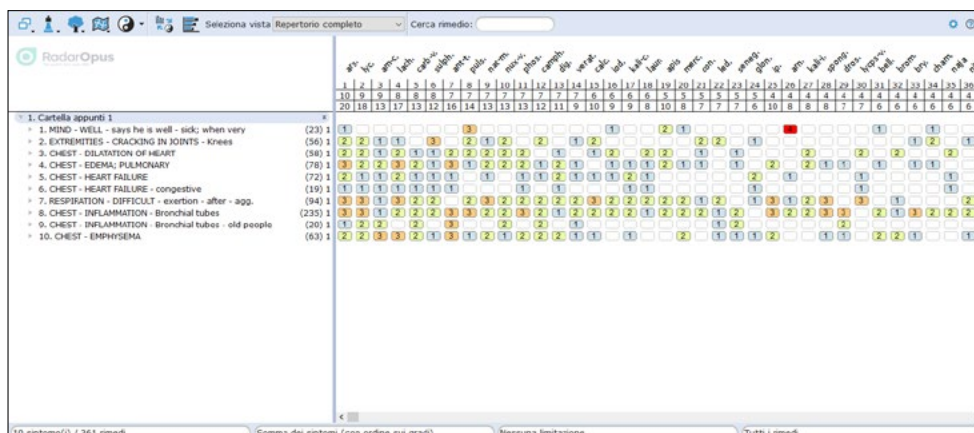

Fig. 1.

QUADRO CLINICO

Molto sovrappeso.
 Congestionato, il viso come gonfio.
 Affannato, eppure una sorta di eccitazione mentale.
 Loquace, un certo piacere a parlare di sé e delle sue vicende patologiche.
 Ottimista, nonostante la sua situazione sia appesa a un filo.
 Una lunga storia di ricoveri:

- Scompensi cardiaci acuti - Edema polmonare
- Polmoniti
- Problemi e complicazioni di ogni tipo
- Spesso vicino all'exitus.

IL PAZIENTE

Io mi sento bene, non ho nessun disturbo!
Certo, se provo a fare qualunque cosa veloce mi viene il fiatone.
Mi scrocchiano le ginocchia.
A volte ho il glande tutto bianco. (candidosi?)
 Impositivo, dittatoriale. Apparentemente bonario, ma intransigente.
 Permaloso, si offende per nulla.
 La moglie (sottomessa): *Si arrabbia per ogni cosa.*
Dottore, da giovane ero manesco e violento! Bastava uno sguardo un po' storto per fare a pugni.

Gambe edematose, dure, rosso scuro, cianotiche.
 Soffre notevolmente il freddo.
 Kg 89,8 (altezza circa m 1,65) - PA 100/65 mm/Hg.
 Arrivai alla scelta del rimedio per la conoscenza della Ma-

teria Medica, mi sembrava l'unica scelta possibile, una via terapeutica da tentare, senza troppe speranze. Solo dopo averlo prescritto, ristudiando il caso, misi a fuoco la reperitorizzazione⁽¹⁾, inserendo quasi esclusivamente sintomi di patologia organica.

Arsenicum include tutti i sintomi, poi a seguire Lycopodium, Ammonium carbonicum, Lachesis, Carbo vegetabilis, Sulphur e Antimonium tartaricum.

MATERIA MEDICA

Ammonium carbonicum is indicated in those cases with a flabby, obese appearance, very much like the Cushingoid appearance induced by exogenous cortisone ingestion. The face is pale, bloated and puffy, and there is an impressive softness of the tissue. This flabbiness and softness seem to prevail in Ammonium carbonicum patients.⁽³⁾ (George Vithoulkas)

You see "heart failure" spoken of in old school literature (allopathy). They say the patient got a long very nicely, but finally died from heart failure.
In a great many instances, if Ammonium carbonicum were given in time, it would save life.⁽⁴⁾
 (J.T. Kent)

TERAPIA

AMMONIUM CARBONICUM 15CH
 3 granuli x 2 volte al giorno

FOLLOW UP

In 3 differenti comunicazioni telefoniche il paziente manifesta tutta la sua meraviglia.
 Si sente bene, le gambe si sono sgonfiate e non sono più scure.

Respira meglio e può sostenere una certa attività fisica. Prosegue la terapia.

DOPO 6 MESI – Telefonica

Conferma la sua condizione; lievi segni di ricaduta.
AMMONIUM CARBONICUM 30CH
3 granuli x 2 volte al giorno.

UN MESE PIU' TARDI – In studio

Il paziente sta sostanzialmente bene, al meglio per la sua situazione.

Avevo chiesto un controllo ben più ravvicinato, riesco a vederlo solo dopo 7 mesi!

La condizione cardiaca è stazionaria. Così la condizione polmonare.

Lamenta scarsa sensibilità alla punta delle prime 3 dita della mano sx per probabile sindrome del tunnel carpale.

Non ho mai avuto le gambe così sgonfie e chiare!

In effetti mi ha telefonato la figlia esclamando, meravigliata, che non aveva mai visto le gambe di suo padre così, nemmeno quando era bambina.

Ha dei dolori al pene, quindi evita il sesso.

Insiste, tenacemente, che i capelli si sono scuriti, sono più neri. Io sono scettico, ma la moglie conferma. In effetti così sembra.

Kg 92,5. Quasi 3 kg in più.

La moglie afferma che si sente meglio e allora non vuole limitarsi a mangiare, e non c'è nulla da fare. Il solo parlarne, in effetti, lo fa alterare.

Scopro che non ha mai realmente smesso il fumo, afferma che fuma solo 5 sigarette al giorno. Anche questo sembra imm modificabile.

Prosegue la terapia.

7 MESI PIU' TARDI – In studio

Il paziente per un po' è letteralmente scomparso. Ricevo notizie indirette dalla figlia, che è in terapia e vive all'estero. Di certo non è uno di quei pazienti che "scoccia" il medico, eppure ne avrebbe, ogni giorno potrebbe chiamare per qualche sintomo. Lo tengono su un buonumore e ottimismo incredibili, pur nella consapevolezza che rischia la vita.

La visita è stata fatta in data 27/5/2025, dopo 15 mesi dell'inizio della terapia.

In questo ultimo lasso di tempo ha dovuto sostituire il pacemaker, ma qualcosa nell'intervento non è andato. Hanno aumentato il dosaggio della levotiroxina perché l'ipotiroidismo

iattrogeno (da amiodarone) era un po' peggiorato. Alla visita cardiologica il collega, per motivi insondabili, ha aumentato il dosaggio della furosemide, causando un collasso cardiocircolatorio, per cui si è tornati al dosaggio precedente. La visita pneumologica lo ha trovato in ottime condizioni. L'azotemia è a 75. Il peso leggermente diminuito: Kg 91,5. Ha smesso di fumare.

Il suo stato d'animo è ottimale.

Osservandolo con cura mi appare più benevolo, meno stizzoso e brusco, la moglie conferma.

AMMONIUM CARBONICUM 30CH x 2 volte al giorno.

CASO N 2

Uomo di 84 anni

MAIL DEL FIGLIO (che precede la visita)

In dicembre scorso mio padre ha iniziato a lamentarsi di un cerchio alla testa e spossatezza generale. Al tampone risultò positivo al Covid e per una settimana ebbe un forte stato influenzale che lo ha deperito notevolmente. Si riprende dopo due settimane di cure con farmaci antivirali, ma lamenta affanno e mancanza d'aria. Fumava 10 sigarette al giorno. Ha iniziato a fumare a 14 anni. Durante la pandemia non si è vaccinato.

A gennaio dopo TAC, le diagnosi di BPCO e fibrosi polmonare. È attualmente in cura con Nintedanib a 300mg al giorno e assistito con ossigenoterapia, quest'ultima iniziata a febbraio a 2l al minuto. È dotato di stroller e si muove indipendentemente. Ti invio alcuni esami:

Esegue quindi TC Torace (15 Gennaio 2024):

*asimmetria dei polmoni per prevalenza del polmone sinistro, con segni di attrazione verso destra delle strutture mediastiniche. Marcati esiti fibrotici in sede apicale bilaterale, cui si associano alcune bolle di enfisema di medie dimensioni in sede apico - subapicale bilaterale. Notevole ispessimento dei setti interbronchiali cui si associa notevole ispessimento dell'interstizio peribronchiale, più evidente a carico del polmone destro e del LIS, ove si documentano segni di ipoventilazione. Segni di enfisema polmonare diffuso. Linfoadenopatia subcentimetrica in paratracheale anteriore. Modesta falda di versamento pleurico bilaterale. I reperti descritti sono riferibili in prima ipotesi ad un quadro di fibrosi polmonare. Presenza di alcune calcificazioni a carico delle arterie coronarie; mm calcificazioni parenchimali a carico del fegato**

*EOT: MV fortemente indebolito su tutto l'ambito rari rantoli bilat
SpO2 87% in aa a riposo, 94% in c.n. 2L/min Fc 90bpm
PFR odierna: FEV1 84% FVC 70 FEV1/FVC 87.6 DLCO 24% DLCO/VA 36%
Test del cammino desaturazione significativa dall'inizio del test
Si prescrive OLT (2/min) e concentratore di ossigeno.*

*EOT: MV fortemente indebolito su tutto l'ambito rari rantoli bilat
SpO2 87% in aa a riposo, 94% in c.n. 2L/min Fc 90bpm
PFR odierna: FEV1 84% FVC 70 FEV1/FVC 87.6 DLCO 24% DLCO/VA 36%
Test del cammino desaturazione significativa dall'inizio del test
Si prescrive OLT (2/min) e concentratore di ossigeno.*

VISITA IN STUDIO

Soggetto estremamente magro, di carnagione scura. Taciturno.

Lo accompagna il figlio che si cura omeopaticamente da molti anni.

Dice di lui che è sempre stato magrissimo.

Ha vissuto l'infanzia in un alloggio comune, nel dopoguerra, in sofferenza ed estrema povertà.

A 74 anni subì l'intervento di prostatectomia, sembra per semplice ipertrofia.

I disturbi attuali iniziarono con vertigini.

Poi ammalò di Covid con molto spavento, febbre e complicazioni.

Infine, si evidenziò una fibrosi polmonare avanzata, processo probabilmente iniziato molto tempo fa. Oltretutto il paziente è stato un forte fumatore e ha smesso solo recentemente.

Attualmente usufruisce dell'O₂ terapia più volte di giorno e di notte.

Inoltre, assume nintedanib (inibitore della proteinchinasi); ha iniziato con la dose standard di mg 150 x 2 per poi passare a mg 100 x 2 a causa degli effetti collaterali.

Il paziente dice assai poco, cioè quasi nulla.

MI GIRA LA TESTA, quando MI SDRATIO A LETTO e anche ALZANDOMI DAL LETTO.

Fortunatamente il figlio, al contrario, è molto loquace: *È ESTREMAMENTE EMOTIVO. TACITURNO per carattere, un ascoltatore, ma tutto sommato socievole.*

Di certo non è sprecone; è preciso, ma REGALA, è generoso. Ad esempio, INVIA SOLDI PER BENEFICENZA, senza dire nulla a nessuno.

MOLTO SENSIBILE A SOFFERENZA E POVERTA'.

Questo quello che si riesce ad avere.

È alto circa 168 cm, il suo peso è Kg 51,5.

PA 140/80 mm/Hg, viziata da una vistosa emotività.

Ciò che abbiamo del paziente sono sintomi evidenti, chiari e netti che rendono la diagnosi, dal mio punto di vista, semplice. Per chi conosce il rimedio in questione il paziente appare una rappresentazione tipica. A posteriori repertorizzazione:⁽⁵⁾

CAUSTICUM 30CH

3 granuli x 2 volte al giorno x 21 giorni

Poi report telefonico.

FOLLOW UP

DUE MESI DOPO - In studio

Telefonò il figlio comunicando che le cose stavano andando proprio bene. Continuò la stessa terapia. Ora è in visita, più sorridente e più disposto a partecipare realmente.

Mi sento meglio!

Non ho più affanno. Prima non potevo fare 10 metri.

Le ultime due settimane non ho usato l'ossigeno. Se fosse per me non lo userei mai!

CAUSTICUM 30CH x 2

Sospendere O₂ terapia, utilizzo solo "al bisogno".

Iniziare a valutare la sospensione, anche temporanea, del farmaco.

QUATTRO MESI DOPO (21/10/2024) – In studio

Smesso nintedanib da più di 3 mesi.

Contemporaneamente smesso Causticum (!).

Nota: tutto di sua iniziativa; in realtà smetterebbe tutto, non vuole troppe indicazioni, né regole, né terapie (UNOBSERVING).

Il figlio:

Controlla gas, le finestre se piove... molto preciso. (MIND - CHECKING - twice or more; must check).

Il paziente è impaziente; si nota una certa irritabilità.

Di certo ha più energia e sta mostrando il suo vero temperamento.

La condizione clinica è notevolmente migliorata, la capacità respiratoria sufficiente a una vita normale. Dopo respirazione, SO₂ è a 99! La cosa che più sbalordisce è che il suo peso è Kg 52,9, è aumentato di Kg 1,7.

CAUSTICUM 200K

1 tubo dose ogni 30 giorni x 3.

MAIL DEL FIGLIO – 14/12/24 (permesso per l'uso del caso clinico)

Ciao Doc!

Papà sta bene. Continua la cura con perfetta continuità.

Con il bombolone di ossigeno ci facciamo l'albero di Natale (sta lì, ma non in uso. Semmai ci ossigeniamo l'ambiente... :-)

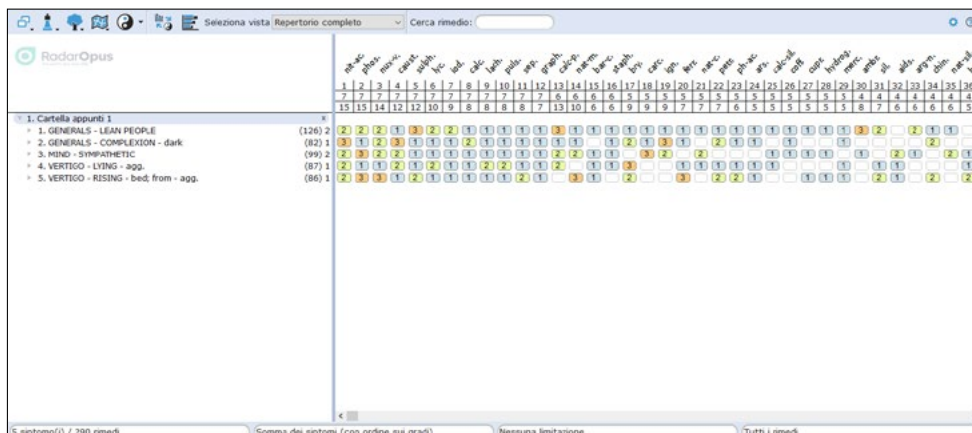


Fig. 2.

Scherzi a parte, gli ho esposto il tuo desiderio e testuale mi ha risposto: "certo, se può aiutare gli altri..." Quindi vai col tango! Hai il suo consenso.

Grazie e Buone Feste! Ci vediamo nel 2025.

ULTIMA VISITA (18/2/2025)

Bene, molto bene!

Scopro con sorpresa che assume O₂ per due ore al giorno, pur non avendone necessità. Non capisco. Con difficoltà scopro che è preoccupato per il ragazzo che glielo porta periodicamente a casa, che potrebbe perdere il lavoro. Meravigliato, ma non così tanto conoscendo oramai il soggetto, arriviamo all'accordo che due ore al giorno rilascerà l'O₂ della bombola per casa. Un accordo che soddisfa entrambi.

Il paziente ha un ottimo aspetto, è più "in carne", ha raggiunto kg 54,8, + 3,3 dall'inizio, e si vedono tutti. È più loquace, scherza, mi dice che ama la carne di maiale in ogni sua forma.

CAUSTICUM 200K

1 tubo dose ogni 30 giorni x 4.

Il 15 aprile 2025 ripete una TAC toracica programmata (Fig. 3). I risultati sono di gran lunga superiori alle attese.

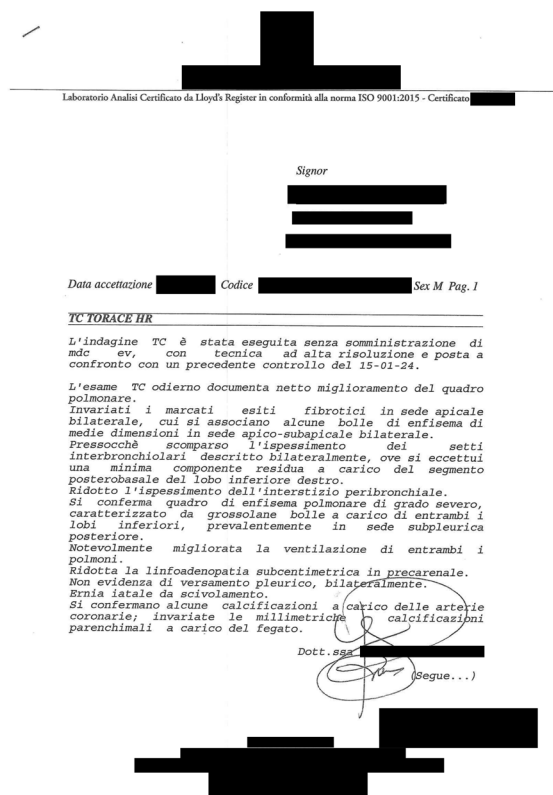


Fig. 3.

RISULTATI

In entrambi i casi clinici presentati, i risultati, a distanza di molti mesi, sono estremamente positivi. I pazienti stessi ne sono sorpresi, così i familiari.

Nel primo caso non si è potuto/voluto togliere alcun farmaco per non alterare il delicatissimo equilibrio del paziente.

Nel secondo caso si è potuta eliminare la terapia farmacologica in atto e la somministrazione di O₂, a priori apparentemente impossibile, il paziente assume solo il rimedio omeopatico.

CONCLUSIONI

I miglioramenti ottenuti dimostrano inequivocabilmente che la potenzialità terapeutica di un singolo rimedio omeopatico può essere sbalorditiva, anche se disperso fra molte molecole di farmaci. Gli stessi risultati non danno alcuna garanzia di riproducibilità, concetto che va premesso a ogni paziente, così da non suscitare attese e relative delusioni.

Rimane qualche considerazione, forse un po' amara: quelli riportati sono dati oggettivi, inconfutabili, apparentemente miracolosi, a meno che qualcuno non ne voglia capire l'origine, le modalità e la maniera per riprodurli su più larga scala. I pazienti stessi sarebbero disponibili a farsi esaminare, così entusiasti della vita che possono vivere attualmente, di qualità molto superiore alla precedente. Temo che approfondire l'argomento possa destabilizzare i più, frantumare schemi, far crollare edifici e fortezze costruite a fatica, meglio demonizzare. Magari in nome della Scienza.

BIBLIOGRAFIA

AMMONIUM CARBONICUM

- Schroijens, F. - RadarOpus – SynthesisTreasure Edition – Archibel, Assesse (Belgio), 2009V.
- Vermeulen, F. – Prisma – SalusInfirmorum, Padova, 2015.
- Vithoulkas, G. – Materia Medica Viva - Vol. 2, pag. 261-276 – Homeopathic Book Publishers, London, 1995.
- Kent, J.T. - Lectures on homeopathic Materia Medica – B. Jain Pub., New Delhi, 1990

CAUSTICUM

- Schroijens, F. - RadarOpus – SynthesisTreasure Edition – Archibel, Assesse (Belgio), 2009V.
- Vithoulkas, G. - Materia Medica Viva - Vol. 8, pag. 1627-1664 – Belladonna, Milano, aprile 2004.
- Morgan, J. – The Mystery of Causticum - www.images.helios.co.uk
- Dominici, G. – La bombola di stoffa. Un caso di cataplessia - https://www.omeopatia-roma.it/wp-content/uploads/2022/03/57-62_Clinica.pdf
- Dominici, G. – La qualità dell'omeopatia. Due casi di Causticum. - https://www.ilmedicoomeopatia.it/wp-content/uploads/2014/03/MO_17_60-62.pdf
- Murri, A. P. – Un caso di paraparesi atassospastica - https://www.ilmedicoomeopatia.it/wp-content/uploads/2020/12/MO_75_34-35.pdf